Darstellung wichtiger Erkrankungen

mit Anleitung zur Harn- und Blutuntersuchung

Zweites Beiheft zur 19. Auflage von

„Kreß, Geheimnisse der Zeugung und das Geschlechtsleben des Menschen"

Zusammengestellt von

Marine-Stabsarzt und Regierungs-Medizinalrat a. D.

Dr. med. Hans Kritzler-Kosch

Frauenarzt in Mannheim

M. Wolf's Verlag, Dresden-N.

1928

Copyright 1928 by M. Wolf's Verlag, Dresden

Nachdruck, auch auszugsweise, ist verboten und wird strafrechtlich verfolgt

Dieses Beiheft wird nur mit dem vollständigen Werke geliefert und ist einzeln nicht verkäuflich

Tafel 1.

Harn- und Blutuntersuchungen.

Die Tafel stellt in den Figuren 1—7 die wichtigsten chemischen Harnuntersuchungen, in den Figuren 8—9 die grundlegenden mikroskopischen Harnbefunde, in den Figuren 10—13 die wichtigsten mikroskopischen Bilder bei der Blutuntersuchung dar.

Die wichtigsten Verfahren der chemischen Harnuntersuchung.

1. Die Untersuchung auf Eiweiß.

Der nicht verunreinigte Harn des Gesunden enthält normalerweise kein Eiweiß. Letzteres findet sich als Beimischungseiweiß, wenn Schleim oder Eiter bei Erkrankungen der Harnwege dem Urin beigefügt ist, z. B. bei Nierenbecken- und Blasenkatarrhen, Harnröhrenentzündung und dergl.; dieses beigemischte Eiweiß macht sich durch eine Trübung des Harnes bemerkbar. Trübsein des Harnes und Harnniederschläge rühren aber nicht, wie der Laie vielfach glaubt, immer nur von Eiweiß her, sondern häufig von harmlosen Salzen, die nach Abkühlen und nach längerem Stehen des Urins ausfallen. Oft kommt ein ziegelmehlartiger rötlicher Satz vor, bei Gesunden nach besonders reichlichen Fleischmahlzeiten, bei Kranken nach Fieber. Bei den eigentlichen Nierenerkrankungen, akuten und chronischen Nierenentzündungen, ist das Eiweiß im Harn gelöst, dem man dann den Eiweißgehalt nicht ansehen kann, da der Urin auch bei sehr hohem Gehalt von gelöstem Eiweiß ganz klar erscheint.

Die bekanntesten Eiweißproben sind die Koch-Essigsäureprobe und die Salpetersäureunterschichtungsprobe. Vor den Eiweißuntersuchungen muß trüber Urin durch ein Papierfilter abgeseiht werden, damit Beimischungen entfernt werden.

Koch-Essigsäureprobe.

Man füllt zwei Reagenzgläser je drei Finger hoch mit dem zu untersuchenden Urin. Das eine Röhrchen kocht man über einer Spiritus- oder Gasflamme (andere Flammen sind wegen des Verrußens der Gläser nicht zweckmäßig), bis Kochblasen aufsteigen. Während des Kochens schüttelt man das Reagenzgläschen und dreht es, damit das Glas gleichmäßig erwärmt wird und nicht springt, gleichzeitig hält man es schräg, damit beim Kochen nicht der Urin in die Höhe gespritzt wird; auch gebe man darauf acht, daß nicht eine zuschauende Person oder man selbst von dem heißen, kochenden Urin getroffen werden kann. Sobald der Urin gekocht ist, fügt man ihm 10—15 Tropfen 25prozentiger Essigsäure zu, vergleicht den gekochten Urin mit dem nicht gekochten und sieht, ob in ersterem sich eine Trübung zeigt. Diese Trübung kann verschieden stark, vom leichten Hauch bis zum milchigweißen, undurchsichtigen Nebel, vorhanden sein; sie stellt das im Urin durch Kochen geronnene Eiweiß dar (s. Fig. 2). Bleibt der Urin klar und durchsichtig wie Rheinwein (s. Fig. 1), dann ist kein Eiweiß vorhanden.

Salpetersäureunterschichtungsprobe.

Man füllt ein Reagenzgläschen 1—2 Zentimeter hoch mit reiner Salpetersäure und läßt in das möglichst schräg gehaltene Gläschen langsam, am besten aus einem Glasröhrchen (Pipette, Augentropfglas) von dem zu untersuchenden Harn einfließen. An der Grenze zwischen Urin und Salpetersäure bildet sich bei vorhandenem Eiweiß ein scharf abgesetzter milchweißer Ring, der besonders gut sichtbar ist, wenn man das Gläschen gegen einen dunklen Hintergrund hält (s. Fig. 3).

2. Die Untersuchung auf Zucker.

Es gibt eine ganze Reihe von Zuckeruntersuchungen, von denen ich nur die einfachste erwähnen will. Man füllt ein Reagenzgläschen etwa 2—3 Zentimeter hoch mit dem Haines'schen Reagens (Kupfersulfat 2,0, destilliertes Wasser 15 Gramm, Glyzerin 15 Gramm, 5% Kalilauge 120 Gramm), das eine schöne, durchsichtige, blaue Farbe besitzt (s. Fig. 4) und kocht. Sobald die Flüssigkeit ins Kochen gerät, fügt man ihr 10—15 Tropfen des zu untersuchenden Urins hinzu. Bei fehlendem Zucker bleibt die Flüssigkeit entweder deutlich blau oder wird höchstens durch den zugefügten Urin etwas heller und grünlicher im Ton. Bei vorhandenem Zucker färbt sich die ganze Flüssigkeit je nach der Menge des vorhandenen Zuckers undurchsichtig, schmutzig-gelbgrün bis -gelbrot (s. Fig. 5).

3. Die Untersuchung auf Gallenfarbstoff.

Gallenfarbstoff findet sich im Urin, wenn die Galle nicht in den Darm entleert werden kann (völliger Verschluß des Gallenganges durch Geschwülste, Gallensteine, Schwellungen der Schleimhaut). Dieser Zustand zeigt sich am Menschen deutlich durch Auftreten einer Gelbsucht und eines bierbraunen Urins, dessen Schaum beim Schütteln ebenfalls braun ist. Um den Gallenfarbstoff nachzuweisen, gießt man in ein Reagenzgläschen 2 Zentimeter hoch konzentrierte Salpetersäure und fügt dieser 2 Tropfen roter rauchender Salpetersäure hinzu. Dann läßt man von dem zu untersuchenden Urin eine gleiche Menge langsam mit Hilfe einer Pipette darüber fließen. Bei vorhandenem Gallenfarbstoff bildet sich an der Grenze der übereinandergeschichteten Flüssigkeiten ein regenbogenartiger Farbring, der von grün über blau, violett nach rot und gelb hinübergeht. Es sind nicht immer sämtliche Regenbogenfarben vorhanden, beweisend ist nur der grüne Ring (s. Fig. 6).

4. Nachweis von Urobilinogen.

Urobilinogen ist ein Gallenfarbstoff, der sich im Urin bei allen schweren Lebererkrankungen findet, bei Stauungsleber infolge schwerer Herzschwäche, bei Malaria. Man füllt ein Reagenzgläschen ungefähr zwei Finger hoch mit Urin und fügt diesem 10 Tropfen des Aldehydreagens (Dimethylamidobenzaldehyd 1 Gramm, reine Salzsäure 30 Kubikzentimeter, destilliertes Wasser 25 Kubikzentimeter) zu. Bei Vorhandensein von Urobilinogen färbt sich der Urin mehr oder minder deutlich rot (s. Fig. 7), während er sonst seine frühere Farbe behält. Die Probe muß an frischem Urin vorgenommen werden.

Die mikroskopische Untersuchung des Urins.

Zur gewissenhaften Feststellung einer Erkrankung der Niere und der Harnwege gehört außer der chemischen Untersuchung des Harns, für die oben nur einige der wichtigsten Beispiele genannt sind, unbedingt die mikroskopische

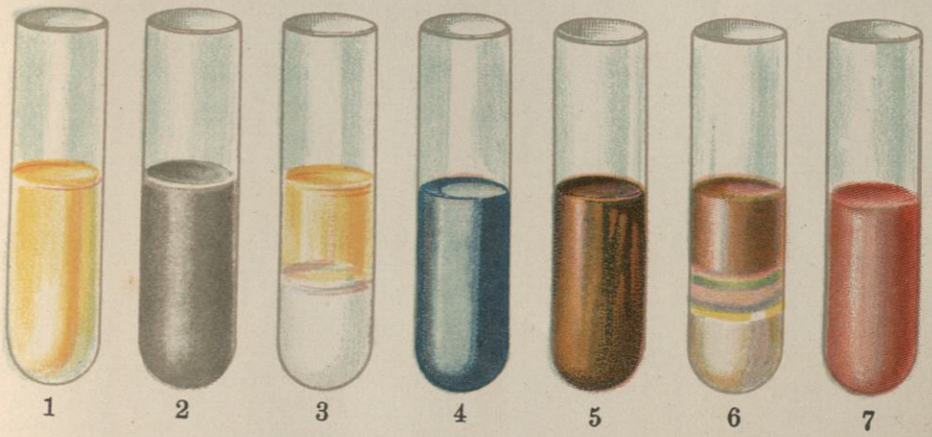

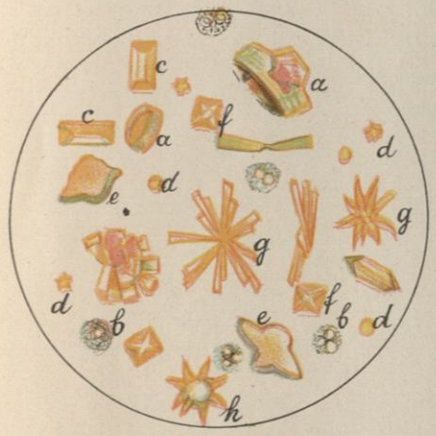

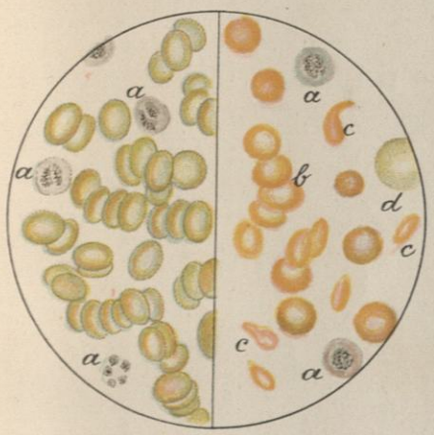

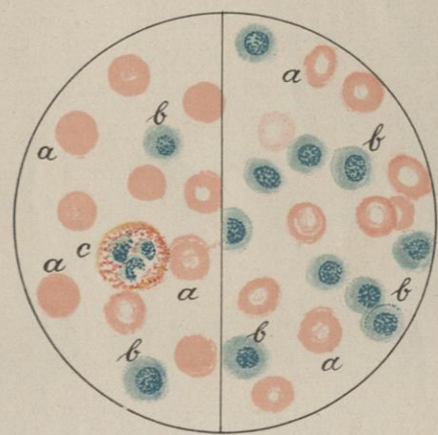

Tafel I

Untersuchung des Satzes des (am besten geschleuderten, zentrifugierten) Urins. Es finden sich auch bei normalem Harn, je nachdem er mehr oder minder lang gestanden hat, mehr oder weniger reichliche Kristalle der ausgefallenen Salze. Im Harn trifft man ja alle anorganischen Bestandteile wieder, die im Blute enthalten sind, nämlich die Verbindung der Salzsäure, der Schwefelsäure, der Kohlensäure mit Natrium, Kalium, Ammoniak, Kalzium, Magnesium und einige andere seltenere Verbindungen sowie organische Substanzen, Abkömmlinge des Harnstoffes, harnsaure Salze. In Figur 8 findet sich phosphorsaure Ammoniakmagnesia (c., sog. „Sargdeckelkristalle"), einfachsaurer phosphorsaurer Kalk (g.), oxalsaurer Kalk (f., sog. „Briefkuvertform"), harnsaure Salze (a. und e., sog. „Wetzsteinform"), harnsaures Ammon (h., sog. „Stechapfelform"). Die im gleichen Bilde sichtbaren runden, gelben Scheibchen (d.) sind rote Blutkörperchen, die teilweise geschrumpft sind und deshalb auch zackige Formen darbieten. Die größeren Zellen mit einem oder mehreren Kernen (b.) sind weiße Blutkörperchen (Eiterzellen). Die beschriebenen Kristalle finden sich in wechselnden Mengen im gesunden, wie im kranken Urin, weiße Blutkörperchen bei allen katarrhalischen Entzündungen der Harnwege und der Nieren in wechselnder Menge, rote Blutkörperchen bei akuten Nierenentzündungen, Blutungen der Harnwege, Nierensteinen, auch vorübergehend infolge Beimischung von Blut durch leichte Schleimhautverletzungen (z. B. beim Katheterisieren), durch Unachtsamkeit bei der Urinabnahme (z. B. Verunreinigung durch Menstrualblut). Figur 9 zeigt die wichtigsten krankhaften Befunde bei Nierenentzündungen, einen Faserstoffzylinder (a.), hyaline (= glasige) Zylinder (b.), granulierte (= körnige) Zylinder (c.), wachsartige Zylinder (d.). Unter „Zylinder" versteht man Formen, die als krankhafte Ausgüsse der Nierenkanälchen entstehen. Ferner sieht man Deckzellen der Harnwege und der Blase, wie sie sich auch im normalen Urin als Zeichen der normalen Abschuppung der Schleimhautauskleidung der Harnwege finden (e.), ferner weiße Blutkörperchen (f.), die zum Teil mit kleinen Fettröpfchen erfüllt sind. — Die beiden Figuren 8 und 9 enthalten die wichtigsten normalen und anormalen Befunde in einem Gesichtsbilde zusammengedrängt. In Wirklichkeit findet man die einzelnen Formen oft nur nach langem Suchen.

Die Krankheitserkennung aus dem mikroskopischen Bilde verlangt entsprechende Ausbildung und praktische Erfahrung. Das mikroskopische Bild ist besonders wichtig, um eine Nierenerkrankung zu erkennen (Nierenentzündung, chronische Nierenkrankheit, Brightsche Nierenkrankheit), was sich neben der Eiweißausscheidung meist in dem mehr oder minder reichlichen Auftreten von Zylindern bemerkbar macht. Die einzelnen Formen der Nierenerkrankungen unterscheiden sich wieder in verschiedenen Zylinderarten oder ihrer Kombinationen, im Vorhandensein oder Fehlen von roten Blutkörperchen, das Stadium der Krankheit auch in den wechselnden Mengen der einzelnen Formen. Im eiweißhaltigen Urin eines Katarrhs der Blase, der Harnleiter, des Nierenbeckens zeigt der mikroskopische Befund weiße Blutkörperchen, Bakterien, aber keine Nierenelemente (Zylinder). Die Beurteilung aus dem Urin ist also eine Technik für sich, die gelernt und sehr geübt sein will, besonders da die Befunde auch gleichzeitig mit den Beschwerden und Anzeichen der betreffenden Krankheit verglichen und in Einklang gebracht werden müssen. Mit der einfachen Tatsache, daß man Eiweiß oder Zucker im Urin nachweist, kann der Laie nicht viel anfangen, er wird deshalb immer gut tun, diese Dinge dem Fachmanne zu überlassen. Das hier Geschilderte und im Bild Gezeigte stellt ja überhaupt nur einen ganz geringen Ausschnitt aus der umfangreichen Harnunter-

suchungskunde dar, und dem Laien wird es immer nur möglich sein, ganz grobe Feststellungen, wie das Vorkommen von Eiweiß, Zucker usw., zu machen, welche Befunde dann von dem Arzt verfeinert und beurteilt werden müssen. So ist z. B. ein Eiweißbefund bei fieberhaften Krankheiten ein recht häufiges, fast normales Vorkommnis, während ein ganz geringer Eiweißbefund beim älteren Menschen auf ernstere Krankheiten der Niere, des Herzens hinweisen, ebensogut aber auch einem harmlosen, alten, leichten Blasenkatarrh entspringen kann. Im allgemeinen hat also der Laie nicht sehr viel von der Untersuchung des Harns, da zur Beurteilung der Befunde mehr gehört als die bloße Kenntnis von der Ausführung der Proben.

Die wichtigsten mikroskopischen Blutbefunde.

In Figur 10 und 11 ist ein nicht gefärbtes mikroskopisches Bild des Blutes gegeben. In Figur 10 (gesundes Blut) sieht man weiße Blutkörperchen (a.), von denen unter normalen Verhältnissen sich in einem Kubikmillimeter Blut etwa 4—7000 Stück finden. Die gelbgrünlichen runden Scheiben sind rote Blutkörperchen, von denen sich beim Gesunden im Kubikmillimeter 4 bis 5 Millionen zählen lassen. Im normalen Blute sind diese roten Blutkörperchen alle gleich groß und legen sich geldrollenartig aneinander. In Figur 11 finden wir weiße Blutkörperchen (a.) wie in Figur 10, dagegen sind die roten Blutkörperchen (b.) verändert. Ihre Farbe spielt mehr ins Gelbliche, ihre Größe ist wechselnd, auch haben sie die Fähigkeit, sich in geldrollenartigen Ketten zusammenzulegen, verloren; die keulenartigen Veränderungen (c.) der Blutkörperchen sind besonders charakteristisch; d stellt ein gedunsenes, stark vergrößertes, rotes Blutkörperchen dar. Ein solches Bild, wie es in Figur 11 zusammengestellt ist, findet der Arzt bei der bösartigen Blutarmut („perniziösen Anämie").

In Figur 12 und 13 ist das unter das Mikroskop gebrachte Blut durch eine besondere Färbetechnik gefärbt, wodurch die einzelnen Formen der Blutzellen deutlicher erkennbar und unterscheidbar werden. In Figur 12, die ein normales Blutbild darstellt, sind die rosagefärbten Zellen rote Blutkörperchen (a.), die bläulichen (b.) Zellen mit blauem Mittelkern sind kleine weiße Blutkörperchen (sog. „Lymphozyten"), die mit c bezeichnete schöne, rotgetüpfelte Zelle mit mehrfachen blauen Kernen ist ein großes mehrkerniges, weißes Blutkörperchen (Leukozyt). In Figur 13 sieht man bei normalen roten Blutkörperchen eine deutliche Vermehrung der weißen Blutkörperchen (durch die Färbung blau gefärbt). Eine solche Vermehrung der weißen Blutkörperchen findet sich bei der sog. „Leukämie", die ein fast immer unheilbares Leiden darstellt; anstatt 5—8000 weißer Blutkörperchen finden sich im Kubikmillimeter Blut 20—30000 und mehr weiße Blutkörperchen. Es gibt verschiedene Formen dieser Krankheit; entweder sind die kleinen weißen Blutkörperchen vermehrt oder es finden sich Vorstufen der im Knochenmark gebildeten weißen Blutkörperchen im Körperblut.

Daß zur Beurteilung dieser Blutuntersuchung das Erlernen der besonderen Technik und eine große Uebung notwendig ist, braucht man wohl nicht besonders zu betonen. Aus dem Blutbild kann der geübte Fachmann eine ganze Reihe von Krankheiten mit ziemlicher Wahrscheinlichkeit herauslesen. Am interessantesten und bekanntesten sind die Blutuntersuchungen bei den Tropenkrankheiten, z. B. bei Malaria, die auch bei uns häufiger vorkommt, bei Schlafkrankheit u. ä. (deren Erreger man im Blute deutlich und einwandfrei feststellen kann).

1

2

3

4

5

6

7

8

9

10

11

Tafel II

Tafel 2.

Darstellung einiger wichtiger Krankheitsveränderungen an Herz, Lunge und Magen.

In den Abbildungen 1—11 der Tafel 2 finden sich Darstellungen wichtiger Erkrankungen des Herzens, der Lunge und des Magens. Um Platz zu sparen, sind nicht die ganzen Organe gezeichnet, sondern nur einzelne aus den Organen herausgeschnittene Stücke.

Figur 1 zeigt eine aufgeschnittene Herzklappengegend mit den zarten, taschenartigen Herzklappen. Das schlitzartige Loch über der linken Klappe entspricht dem Abgang einer das Herzmuskelfleisch ernährenden Ader. Es handelt sich um ein normales Bild im Gegensatz zu Figur 2, wo durch eine Herzinnenhautentzündung, deutlich sichtbar an der entzündlichen Rötung, die Klappentaschen schwer verändert sind. Die Säume der Klappen sind nicht zart und gleichmäßig, sondern warzig gewulstet und mit grünlich-gelblichen Eiterauflagerungen belegt. Falls solche Erkrankungen zur Ausheilung kommen, verhindern die Narben an den erkrankt gewesenen Klappen ein richtiges Schließen der Klappenventile, wodurch die verschiedenartigen sog. „Herzklappenfehler" entstehen.

Abbildung 3 zeigt ein würfelartig herausgeschnittenes Stück aus einer normalen Lunge, Abbildung 4 die mit Kohlenstaub vollständig erfüllte Lunge eines Kohlenbergwerkarbeiters, die Abbildungen 5—7 verschiedenartige Lungenveränderungen infolge Tuberkulose (5.: grünliche käseartige Herde bei fortgeschrittener chronischer Tuberkulose; 6.: Tuberkulose der Lungenspitze mit drei Einschmelzungsherden; 7.: Vielfache Tuberkuloseherde bei sog. „galoppierender Schwindsucht"), Figur 8 die leberartige Veränderung der Lunge in dem zweiten Stadium der Lungenentzündung.

Die Abbildungen 9—11 stellen aus der Magenwand herausgeschnittene Stückchen dar. In Figur 9 sieht man ein Magengeschwür, das wie mit einem Locheisen ausgestanzt zu sein scheint und dessen Grund mit grünlichem Eiter bedeckt ist, in Figur 10 die Narbe eines solchen ausgeheilten Magengeschwürs. Figur 11 zeigt eine kraterartige geschwürigzerfallene Krebsgeschwulst der Magenschleimhaut mit dem dieser Erkrankung vielfach charakteristischen, unregelmäßig aufgeworfenen, blumenkohlartigen Rande.

Tafel 3.

Darstellung einiger wichtiger Erkrankungen des Darmes, der Leber, der Gallenblase und der Niere.

Abbildung 1 zeigt tuberkulöse Darmgeschwüre in jener Gegend, wo sie ziemlich häufig bei der Darmtuberkulose gefunden werden, nämlich am Uebergang des Dünndarms in den Dickdarm. Die entzündlichen und geschwürigen Veränderungen der in normalem Zustande gelbrosafarbenen, glatten Darmschleimhaut ist deutlich zu sehen. Abbildung 2 zeigt den Wurmfortsatz des Blinddarms, im Volksmund meist kurz nur „Blinddarm" genannt; das gelbliche Anhängsel ist Darmgekrösefett, wie es alle Därme begleitet. In Abbildung 3 ist ein kranker Wurmfortsatz der Länge nach aufgeschnitten; man sieht an seinem Ende eine kleine Eiterhöhle (a.). Abbildung 4 zeigt einen entzündlich-geröteten, in seinem unteren Drittel aufgebauchten Wurmfortsatz, der einen deutlichen Abszeß (Eiteransammlung) enthält. Abbildung 5 stellt einen brandigen Wurmfortsatz mit einem aufgebrochenen Abszeß dar, aus dem kleine feste Kotbröckel, „Kotsteine" genannt (b.), mit dem Eiter ausgetreten sind. Diese letztere Abbildung entspricht einer sog. „durchgebrochenen eitrigen Blinddarmentzündung", die nicht selten, trotz aller operativen Kunst, wegen der sich anschließenden Bauchfelleiterung zum Tode führt.

Figur 6 zeigt ein Stückchen Leber, in dem sich ein Krebsknoten befindet. Der linke bräunliche Teil entspricht dem normalen Aussehen der Leber, die markige, gelbliche, teilweise rosafarbene Neubildung dem langsam wachsenden und sich vergrößernden Krebsknoten. In Abbildung 7 finden sich in dem Lebergewebe zwei gelbweiße Geschwülste, wie sie z. B. bei angeborener Lebersyphilis als sog. „Gummiknoten" gefunden worden.

Abbildungen 8 und 9 stellen zwei aufgeschnittene Gallenblasen dar, deren Schleimhaut stark entzündlich gerötet ist. In Abbildung 8 findet man oben in einer sackartig ausgestülpten Nische der Gallenblase ein kleines Nest mit Gallensteinen, unten zwei einzelne rundliche Steine. In Abbildung 9 ist die ganze Gallenblase von kleinen Steinen erfüllt, die sich gegenseitig facettartig abgeschliffen haben. Die Abbildungen entsprechen etwa ein Drittel der natürlichen Größe.

Abbildung 10 zeigt eine aufgeschnittene, durch gelbliche und weiße Nierensteinbildungen erfüllte, teilweise sackartig erweiterte Niere, Abbildung 11 das Aeußere einer tuberkulös erkrankten Niere mit entzündlicher Knötchenbildung. Die beiden Nierenbilder entsprechen etwa einem Fünftel der natürlichen Größe.

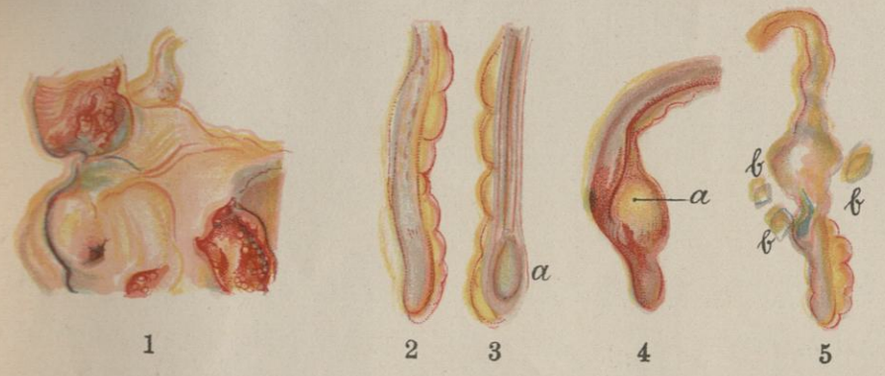

1 2 3 4 5

6 7

8 9

10 11

Tafel III

Tafel 4.

Die wichtigsten Eingeweidewürmer des Menschen.

Abbildungen 1—3 zeigen den Hakenbandwurm oder bewaffneten Bandwurm (Taenia solium), der beim Menschen nicht allzu häufig vorkommt. Abbildung 1 stellt den Kopf mit Hakenkranz und Saugnäpfen dar, der in Wirklichkeit etwa stecknadelkopfgroß ist, Abbildung 2 ein reifes Bandwurmglied. Ein ausgewachsener Bandwurm dieser Art, etwa 3 Meter lang, besteht aus einer flachen Kette von rund 900 solcher nach unten zu immer breiter werdender Glieder. Die baumartig verästelte Zeichnung in dem Bandwurmglied (s. Abb. 2), die man durch Pressung des Gliedes (zwischen zwei Glasscheiben gegen das Licht gehalten) deutlich erkennen kann, stellt den Fruchthalter, den Uterus dar. Wie bei allen Bandwürmern ist der Kopf die larvenartige Amme, während die Glieder die eigentlichen Geschlechtstiere darstellen. Die Glieder wachsen durch fortgesetzte Sprossung aus dem hinteren Teile des Kopfes hervor und bleiben mit ihm lange Zeit im Zusammenhang. Die letzten und ältesten Bandwurmglieder stoßen sich von Zeit zu Zeit ab; sie sind mit Eiern und teilweise schon fertig gebildeten Wurmembryonen gefüllt. Mit der Kotentleerung kommen die Eier in die Außenwelt, gelangen in den Magen eines geeigneten Wirtes und von hier aus in den Körper des Wirtes, wo sie sich zum Blasenwurm oder Finne entwickeln. Kommt nun wieder diese Finne in den Magen des Menschen, so entsteht in der Finnenblase ein neuer Bandwurmkopf, der mit dem Speisebrei in den Darmkanal gelangt, sich dort mit seinen Saugnäpfen festsaugt und nun wieder eine ganze Kette von Bandwurmgliedern hervorbringt, so daß nun ein neuer Fortpflanzungskreislauf beginnen kann. Bild 3 zeigt das Ei dieser Bandwurmart, das in Wirklichkeit etwa $^1/_{30}$ Millimeter im Durchmesser beträgt. Die Finnen finden sich hauptsächlich bei Schweinen (sog. „Schweinefinne"), aber auch beim Reh, Schaf, Hund, Affen und bei der Ratte; mitunter auch bei dem Menschen, wenn dieser sich infolge abgehender Glieder selber mit Wurmeiern infiziert hat. Die Entwicklung der Wurmblasen ist gefährlich, wenn sie im Gehirn, in der Leber, in der Niere, im Herzen oder im Auge stattfindet, während der Bandwurm als solcher nur durch seine Schmarotzertätigkeit dem Menschen schadet, was sich durch Uebelsein, Abmagerung, Heißhunger, Magendarmbeschwerden, Schwindel, Krämpfe u. a. kennbar macht.

Der häufigste Bandwurm ist der in Nummer 4—7 dargestellte, die Taenia saginata, der „gemästete" Bandwurm. Er unterscheidet sich von dem vorigen durch eine größere Länge (4—8 Meter); er besitzt keinen Hakenkranz, mit dem sich der „bewaffnete" Bandwurm einhakt, sondern nur Saugnäpfe. Der Kopf (s. Bild 4) ist knapp 2 Millimeter breit, seine wirkliche Größe ist in Abbildung 7 angegeben. Um den gründlichen Erfolg einer Bandwurmkur nachzuweisen, ist der Abgang dieses wichtigen knopfartigen Endes, des Kopfes, festzustellen. Die Taenia saginata zeigt in ihren Gliedern einen sehr viel reicher verästelten Fruchthalter (s. Abb. 5), wodurch er von dem bewaffneten Bandwurm leicht unterschieden werden kann. Abbildung 6 stellt das zugehörige Bandwurmei

dar und ist etwa 300fach vergrößert. Dieser Bandwurm enthält ungefähr 1200 bis 1300 Glieder, die vom 600. Glied ab geschlechtsreif werden und vom 1000. Glied ab Eier mit Embryonen enthalten. Anfangs sind die Glieder breiter als lang, die reifen, Embryonen enthaltenden Glieder sind umgekehrt länger als breit, etwa 1 Zentimeter lang und ½ Zentimeter breit. Der Blasenwurm dieses Bandwurmes entwickelt sich in dem Rinde und wurde auch bei der Giraffe beobachtet; beim Menschen ist die Finne dieses Bandwurms noch nicht gefunden worden.

Abbildungen 8—11 zeigen den Grubenkopfbandwurm, Botriocephalus latus, der 5 bis 9 Meter lang wird, also der längste der Menschenbandwürmer ist. Die einzelnen Glieder sind auffällig breit, 1—1¾ Zentimeter Breite zu ½ Zentimeter Länge, die Eier 1/20 Millimeter groß. Die Entwicklung der Eier findet nur nach mehrmonatigem Aufenthalt im Wasser statt. Von hier aus gelangen die Embryonen in den Zwischenwirt, meist Hecht, seltener Barsch, Forelle. Hier entwickelt sich nun der geschlechtslose Wurm und gelangt bei schlecht zubereiteter Speise in den Körper des Menschen. Die Anwesenheit dieses Bandwurmes, der hauptsächlich in Rußland und in gewissen Gegenden der Schweiz, Italiens und Japans vorkommt, führt zu lebensgefährlicher Blutarmut. Abbildung 8 stellt den keulenartigen Kopf mit der seitlichen Grube, daher der Name, in normaler Größe dar, Abbildung 9 ein unreifes, Abbildung 10 ein reifes Ei mit entwickeltem Embryo.

Abbildungen 12—14 bringen den Hundebandwurm (Taenia echinococcus), der nur 4—5 Millimeter lang ist. Er findet sich beim Hunde öfters zu Tausenden im Darm; seine Eier sind 1/50 Millimeter groß und ähnlich den schon beschriebenen Bandwurmeiern. Dieser Wurm hat nur 4 Glieder, von denen nur immer das letzte geschlechtsreif ist. Für diese Würmer bildet der Mensch den Zwischenwirt. Gelangt ein reifes Wurmglied in den Magen und von da in den Darm des Menschen, so wandern die Embryonen in dem Körper in irgendein Organ, wo sich eine Wurmblase bildet. Ein Durchschnitt durch eine solche Wurmblase zeigt Abbildung 14. In diesen Wurmblasen entwickeln sich dann die neuen Wurmköpfe (s. Bild 12). Die im menschlichen Körper entwickelten Wurmblasen können große Geschwülste, „Echinokokkenblasen", bilden, die sich relativ häufig in der Leber, aber auch in anderen Organen finden. Fast immer handelt es sich um eine lebensgefährliche Erkrankung, da es häufig nicht gelingt, diese großen Geschwülste ohne Schaden zu entfernen. Man soll deshalb Kinder nicht mit Hunden spielen lassen und besonders diese nicht von ihnen lecken lassen.

Die Abbildungen 15—30 behandeln die sog. „Rundwürmer", die nicht wie die Bandwürmer gegliedert sind und sich ohne Zwischenstadium fortpflanzen. Sie besitzen eine Mundöffnung (s. Abb. 16, Mundöffnung des Spulwurms) und einen After, der sich meist an der Bauchseite öffnet, ihre Eier haben eine sehr widerstandsfähige Kalk- oder Chitinhülle. Bei den Rundwürmern sind die Geschlechter getrennt und die Weibchen meist größer als die Männchen.

Der Spulwurm, Ascaris lumbricoides, (Abbildungen 15—17) ist ein bekannter Darmschmarotzer, der mitunter in ungeheuren Mengen vorhanden ist und durch große Anhäufungen sogar Darmverschluß vortäuschen kann. Mitunter gelangen Spulwürmer vom Darm in den Magen, den sie durch ihre Bewegungen zum Würgen reizen, so daß es zum Erbrechen von Spulwürmern kommt, besonders bei Kindern kein allzuseltenes Ereignis. Der Spulwurm ähnelt mit seinem drehrunden, weißlichrosafarbenen Körper im



Tafel IV

Aussehen den bekannten Regenwürmern und wird 20—40 Zentimeter lang (s. Abb. 17). Die Eier (Abb. 15) sind gelbbraun, 1/20 Millimeter dick und mit einer krausenartigen Außenhülle versehen. In den Eiern entwickelt sich der Embryo nach langem Aufenthalt im Feuchten. Die Außenhülle bewahrt das Ei vor der Vernichtung durch den Magensaft. Abbildung 16 stellt die Mundöffnung eines Spulwurmes dar.

Die Madenwürmer, Oxyuris vermicularis, auch Springwürmer genannt, gehören ebenfalls zu den bekanntesten und häufigsten Darmschmarotzern und sind, da die Infektion mit ihren Eiern außerordentlich leicht ist, sehr schwer zu vertreiben. Der Madenwurm ist ein kleiner, fadenförmiger Wurm, dessen Männchen (Abb. 19) 4 Millimeter, dessen Weibchen (Abb. 20) 10 Millimeter lang werden. Die Würmer leben im Dickdarm, und die Weibchen wandern zur Eiablage an den After, wo sie sich durch Jucken bemerkbar machen. Abbildung 20 zeigt ein eierhaltiges Weibchen, Abbildung 18 das Madenwurmei.

Der Peitschenwurm, Trichocephalus dispar, (Abb. 22) lebt meist im Blinddarm, die Männchen sind 4, die Weibchen 5 Zentimeter lang. Das vordere, feine spitze Ende bohrt sich unter die Schleimhaut des Darmes, während das dickere Ende im Darminneren freiliegt. Die Eier (Abb. 21) sind 1/20 Millimeter lang, braungelb gefärbt, mit kleinen Deckeln an beiden Enden.

Die Trichine (Abb. 24 und 25) ist ein haardünner Wurm, dessen Männchen 1,5 Millimeter und dessen Weibchen 3 Millimeter lang werden; sie lebt im menschlichen Darm, wohin sie durch den Genuß trichinenhaltigen, nicht genügend gekochten Schweinefleisches gelangt. Vom Darm aus verbreiten sich die Jugendformen in die Organe und setzen sich in den Muskeln, besonders in der Umgebung der Sehnenansätze fest; Zwerchfell-, Bauch-, Brust-, Hals-, Kehlkopf-, Gesichts- und Augenmuskeln werden bevorzugt. An diesen Stellen wachsen die Jugendformen zu den spiralig gedrehten Trichinen (Abb. 23) aus. Sie rufen eine leichte Entzündung in ihrer Umgebung hervor und bilden um sich herum eine Kapsel, in der die Trichinen noch zehn Jahre lang entwicklungsfähig bleiben. Sie bereiten rheumatismusähnliche Schmerzen, sind aber bei uns infolge der genauen Fleischbeschau sehr selten geworden, während man die Trichinose z. B. in Rußland noch häufiger sehen kann.

Der Bergkrankheitswurm, Anchylostomum duodenale, ist der gefährlichste der Rundwürmer; er ähnelt dem Madenwurm, ist aber größer. Die Männchen sind etwa 10, die Weibchen 15 Millimeter lang (Abb. 27). Die Eier (Abb. 28) sind 1/20 Millimeter lang und 1/40 Millimeter breit; sie zeigen gewöhnlich 2—8 Furchungskugeln. Die Mundöffnung dieses Wurmes besitzt vier klauenförmig kräftige Haken und zwei schwächere Zähne (Abb. 26). Sie bewohnen den oberen Dünndarm und verursachen durch Blutsaugen auf die Dauer eine lebensgefährliche Blutarmut, welche dadurch gesteigert wird, daß die Bißwunde infolge einer gerinnungshemmenden Absonderung der Tiere lange nachblutet. Sie finden sich hauptsächlich bei Leuten, die viel mit Erde arbeiten wie Ziegelei-, Erd- und Bergarbeiter. Manche Menschen werden durch den Wurm nicht geschädigt, verschleppen aber die Eier weiter. Abbildung 29 stellt ein Weibchen, Abbildung 30 ein Männchen dar; bei dem letzteren ist die klauenartig bewehrte, gefährlich aussehende Mundöffnung besonders stark ausgeprägt.

Lehmannsche Buchdruckerei
Dresden-N. • Obergraben